Inuffio dell'A.

16

Ricerche istologiche sulla glandula pineale.

pel Dr. U. Sartechi.

(Con 1 tavola.)

Sonderabdruck aus
Folia neuro-biologica
Internationales Zentralorgan
für die gesamte
Biologie des Nervensystems.
Herausgegeben und redigiert von
E. HEKMA, Groningen.
Verlag von Dr. Werner Klinkhardt, Leipzig.
Band IV, 1910.

ROYAL COLLEGE OF SURGEONS OF ENGLAND
15 JAN 14
LIBRARY

(Clinica delle malattie mentali e nervose della R. Università di Pisa.
diretta dal Prof. G. B. Pellizzi.)

Ricerche istologiche sulla glandula pineale.

pel Dr. **U. Sarteschi**, Aiuto.

(Con 1 tavola.)

Le notizie che noi possediamo intorno alla glandula pineale sono ertamente assai scarse e mal sicure. Nonostante i numerosi autori che ecero oggetto dei loro studi e delle loro ricerche questa glandula, essa è rimasta, fino ad ora, secondo l'espressione di van Gehuchten, "un piccolo organo enigmatico". Le opinioni dei varii autori a riguardo di questo piccolo organo sono assai poco concordi non solo dal lato funzionale ma anche dal lato anatomico. Vediamo infatti che mentre alcuni sono propensi a ritenere la pineale un organo di struttura e di natura puramente nervosa (Meinert, Cruvelhier, Darkschewitsch), altri la ritengono invece un organo di struttura e di natura quasi esclusivamente nevroglica (Cionini, Weigert, Dimitrowa) altri come un organo vascolare (Henle, Ellemberger, Cajal), altri ancora come un organo glandulare più o meno modificato (Mihalcowics) e secernente (Galeotti).

La disparità dei pareri e delle opinioni relativamente all'anatomia di questo organo si accentua in riguardo al lato funzionale, tanto da potere affermare che la fisiologia di quest'organo si può ancora ritenere allo stato embrionale. Così mentre alcuni autori ritengono che la pineale abbia una funzione secernente specifica, altri negano invece completamente questa funzione ritenendo l'organo del tutto indifferente: altri ancora ammettono una funzione puramente meccanica quella cioè di regolare la pressione del liquido cefalo-rachidiano attraverso l'acquedotto di Silvio (Cyon).

L'anatomia patologica è venuta in soccorso della fisiologia soltanto in parte e da pochi anni: ad ogni modo alcune osservazioni altrettanto importanti quanto rare ed isolate, hanno potuto mettere in rapporto alcune determinate e caratteristiche sindromi cliniche con alterazioni speciali della epifisi, e specialmente con tumori, dimostrando così come la

alterazione di questo piccolo organo sia, analogamente ad alterazioni di altre glandule dell'organismo, capace di portare perturbamenti enormi nell'accrescimento somatico e nel trofismo generale, perturbamenti che si verificherebbero però soltanto in età molto precoci. In questo senso parlano infatti alcune chiare osservazioni cliniche ed alcune osservazioni cliniche ed anatomo-patologiche.

La sindrome morbosa messa così bene in luce recentemente da Pellizzi sotto il nome di "macrogenitosomia precoce" e che consiste appunto in uno sviluppo esagerato degli organi sessuali ed in un accrescimento rapido e notevolissimo di tutto il corpo, sproporzionatamente all'età reale di questi bambini, pure rimanendo non inferiore al normale il livello intellettuale di questi soggetti stessi, sembra infatti essere indiscutibilmente sostenuta da una alterazione della glandula pineale stessa. Depongono infatti in questo senso i casi pubblicati da Ogle, Oestreich, e Slawyk, Frankel Hochwart, Gutzeit, nei quali tutti la stessa sindrome clinica macrogenitosomica era sostenuta da una neoplasia della pineale. Altre sindromi morbose, se non identiche a questa ultima, sempre però relative ad alterato trofismo, come alcuni casi di adiposità "cerebrale" (riuniti nel lavoro di Marburg) sembrano poi essere pure sostenute esclusivamente da un tumore della glandula pineale stessa.

Queste osservazioni che dimostrano realmente come la funzione di quest'organo sia nell'uomo importantissima, specialmente nella prima età, trovano inoltre conferma nel reperto istologico dal quale si desume appunto come gli elementi della glandula appaiono molto più attivamente funzionanti, come si può dedurre dall'aspetto dei protoplasmi e dei nuclei degli elementi cellulari stessi, appunto nella prima età, e come già prestissimo si verifichino nella glandula evidenti fenomeni di involuzione. (Marburg.)

Alcune osservazioni sperimentali di Exner e Boese praticate sul coniglio sembrerebbero non tornare a conferma di questi dati di fatto ormai accertati. Come risulta da una recentissima nota preventiva, questi autori affermano di avere estirpata la pineale in molti conigli giovani, senza che si verificassero negli animali stessi perturbazioni notevoli sia nello sviluppo somatico che nel trofismo generale, sia in relazione alla vita sessuale. Per quanto queste osservazioni possano avere una reale importanza, non mi sembrano pur tuttavia tali da infirmare i dati precedenti, sia per l'importanza con ogni probabilità diversa di questa stessa glandula nell'uomo e nel coniglio, sia pel fatto che gli effetti dell'estirpazione completa della glandula stessa (apinealismo), estirpazione che nel coniglio per le ragioni che verrò in seguito esponendo, si presenta del resto oltremodo difficile, non si possono paragonare con gli effetti che può determinare un tumore della glandula stessa (iper-ipo-apinealismo?).

Stante l'incertezza di molti dati mi è sembrato non inutile occuparmi ancora dell'argomento estendendo le mie ricerche ad alcune specie animali, con particolare riguardo al reperto istologico.

La glandula pineale presenta forma aspetto e connessioni diverse negli uccelli ei nei mammiferi, e negli stessi mammiferi presenta differenze macroscopiche notevoli. Non intendo soffermarmi molto sui caratteri macroscopici; mi sembra però utile accennare alle connessioni di questa glandula, pressochè identiche negli uccelli ed in alcuni mammiferi (cavia, coniglio), diverse negli altri mammiferi. Noi vediamo infatti come negli uccelli cavie e conigli la glandula, di forma allungata o piriforme, non ha connessione diretta con la sostanza nervosa, ma mentre da un lato s'impianta con la sua base per mezzo di connettivo più o meno lasso alla dura-madre, nel coniglio proprio al di sotto del seno trasverso (Staderini), colla sua parte mediana e con la sua parte distale si spinge in avanti passando al di sopra delle eminenze quadrigemine e continuandosi direttamente con la tela dei plessi coroidei dei ventricoli laterali. In altri mammiferi invece essa ha un aspetto ed una disposizione del tutto diversa poichè in questi essa si presenta veramente connessa con la sostanza nervosa alla quale aderisce per mezzo del suo peduncolo. Non mi soffermo sopra altre particolarità macroscopiche; descrizioni particolareggiate si possono riscontrare nei lavori di Staderini, Galeotti, e recentemente di Marburg.

Ho esaminato molte pineali di diverse specie animali (uccelli cavie, conigli, pecora, maiale, gatto, cane, bove, cavallo, uomo) sia in condizioni normali, in rapporto anche a diverse epoche della vita, sia in condizioni sperimentali diverse, sia in condizioni patologiche vere e proprie. Come metodi di tecnica ho adoperato i più vari e più comunemente noti ed adatti a mettere in rilievo da un lato la struttura glandulare, dall'altro la struttura nervosa o per meglio dire nevroglica. Molte pineali di pollo, cavia e coniglio ho esaminato anche a fresco, sia mediante lacerazione, sia per schiacciamento in soluzione fisiologica di NaCl, sia adoperando colorazioni a fresco col Brillantcresylblau o col cloridrato di Nilblau (Grübler), mettendo in rilievo dati interessanti che comparavo poi con quelli ottenuti con le colorazioni a secco.

Negli uccelli la pineale mostra dal lato istologico un aspetto del tutto caratteristico ed assai diverso da quello dei mammiferi. Nei preparati ottenuti in seguito alla fissazione in formolo ed al trattamento successivo col liquido di Flemming, colorati poi con la fucsina soltanto o con la fucsina acida e Lichtgrün (Grübler) per la dimostrazione dei granuli fucsinofili, ad un piccolo ingrandimento si osserva come la glan-

dula sia suddivisa per mezzo di setti connettivi assai robusti, molto bene dimostrabili con la impregnazione argentica, che si dipartono dalla capsula dell'organo, in tante concamerazioni spesso irregolari, in tanti acini nella parte centrale dei quali appare molto spesso uno spazio chiaro lacunare più o meno ampio, non sempre regolare, verso il quale le cellule glandulari si dispongono spesso radialmente (fig. 1).

Ad immersione si nota che questo spazio lacunare che non assume sempre l'aspetto di un vero e proprio canale è limitato dalle estremità libere delle cellule glandulari stesse: raramente questo spazio si presenta vuoto; quasi sempre si osservano nel suo interno numerosi aspetti rotondi a forma più o meno regolarmente sferica, trasparenti, di cui risalta soltanto la membrana: (fig. 2) altre volte tra queste sfere si osservano masse granulari irregolari colorate in parte dalla fucsina, in parte in verde: altre volte ancora si osservano proprio nell'interno del lume un gruppetto di elementi cellulari identici a quelli del tessuto coi quali si presentano a volte connessi mediante esili fiilamenti. Senza poterne dare una descrizione precisa, si può però affermare che non in tutte le parti della glandula questa disposizione acinosa è ugualmente evidente: esistono infatti dei tratti irregolari di tessuto in cui gli elementi cellulari si presentano compatti e ravvicinati. Gli elementi del tessuto sembrano potersi distinguere in elementi glandulari veri e propri, in elementi connettivali e vasali, in elementi molto verosimilmente di natura nevroglica. Gli elementi glandulari come poc'anzi dicevo, si presentano piuttosto ammassati, di forma più o meno regolarmente poligonale, a limiti assai netti, con nucleo piuttosto ampio e chiaro, ripieno di minuti granuli cromatinici. Il protoplasma spesso irregolarmente spugnoso presenta a volte dei rigonfiamenti a cupola, delle gibbosità in corrispondenza delle quali il protoplasma si presenta molto diradato oppure non si osserva affatto, rimanendo allora esso respinto verso un polo della cellula, intorno al nucleo.

Gli elementi che appaiono come nevroglici sono specialmente evidenti intorno alla capsula dell'organo, talora anche lungo i setti coi quali sembrano essere in contatto con alcuni prolungamenti; a volte anche tra gli elementi del tessuto: essi appaiono di aspetto più o meno regolarmente stellato, con nucleo piccolo raggrinzato e intensamento colorato: alcuni prolungamenti sembrano a volte intromettersi tra alcuni elementi glandulari.

Coll'esame a fresco mediante schiacciamento, sia esaminando in soluzione fisiologica di NaCl, sia colorando col Nilblau, si osserva che molti elementi cellulari presentano rigonfiamenti a cupola del loro protoplasma ed appaiono, in relazione agli altri elementi del tessuto, molto ingranditi, opachi, poco colorati. Si osservano poi sparse nel tessuto numerose sfere quasi incolore opache, spesso con qualche granulo in movimento browniano. Di queste sfere si coglie spesso la formazione dalle cellule glandulari

rigonfie che vanno strozzandosi ed assumendo aspetti caratteristici. Anche con la colorazione a fresco risalta bene in qualche punto del preparato la struttura acinosa della glandula ed in qualche acino si osservano, come nei preparati a secco le cellule disposte radialmente, allungate, rigonfie, con nucleo eccentrico, e nell'interno degli spazi lacunari degli acini numerose sfere raggruppate, di volume diverso, molto bene evidenti. Cosa rappresentino le sfere è assai difficile precisare: è verosimile però che si debbano interpretare come un vero prodotto di secrezione analogamente a ciò che si verifica nei plessi coroidei.

Differenze notevoli tra i varii uccelli esaminati non ho potuto riscontrare: in tutti si notano i fatti sopradescritti in forma e proporzione pressochè identica.

Nella pineale di cavia e di coniglio si osservano, dal lato istologico, fatti pressochè identici: mi atterrò quindi alla descrizione della pineale del coniglio. All'esame a fresco, specialmente nei punti dove esiste un optimum di colorazione dovuta al Nilblau o al Brillantcresylblau, la struttura del protoplasma e del tessuto appare bene evidente: la maggior parte delle cellule mostrano un aspetto poligonale, un protoplasma spugnoso a maglie abbastanza regolari; il nucleo si presenta, specialmente col Cresylblau, bene colorato con nucleolo bene evidente e numerosi granuli cromatinici: altre cellule hanno invece un aspetto alquanto diverso poichè pure presentando le caratteristiche fondamentali inerenti al nucleo ed al protoplasma, delle precedenti, si presentano invece più voluminose, rigonfie specialmente da un lato, in corrispondenza del quale si nota uno spazio chiaro ripieno di liquido. In queste cellule il nucleo è quasi sempre eccentrico, spinto alla periferia insieme al protoplasma che lo circonda: si osservano spesso in aggruppamenti, qualche volta isolate. Molto frequentemente si riscontrano poi sotto il campo del microscopio aspetti sferici di diversa grandezza, non maggiore però delle comuni cellule del tessuto, spesso anche minori di cui non è dato potere stabilire con precisione la pertinenza. Queste sfere si presentano assai numerose, spesso raggruppate, a volte isolate, splendenti, e risaltano meglio diminuendo molto la luce col diaframma: seguono spesso le piccole correnti di liquido tra il copri ed il porta oggetti, sia in ammassi sia isolate, sia miste a qualche elemento sanguigno. Esse appaiono bene evidenti anche col semplice esame a fresco in soluzione fisiologica di NaCl: meglio però nella soluzione di Nilblau la quale sembra rigonfiarle alquanto. Mostrano una elasticità grandissima: si deformano con grande facilità ad ogni piccolo ostacolo senza però mostrare mai tendenza a rompersi. La loro parete si colora a volte molto debolmente. Cosa esse rappresentino è difficile precisare: verosimilmente però esse si originano per un processo

identico a quello già descritto negli uccelli dalle cellule di aspetto epiteliale: la loro provenienza dagli elementi del sangue non è ammissibile perchè gli elementi del sangue non si mostrano, in seguito alle colorazioni, suddette, menomamente alterati.

In sezioni di pezzi fissati e colorati in modo adatto per la dimostrazione dei granuli fucsinofili in pineali di conigli giovanissimi si nota che la glandula presenta un evidente aspetto epiteliale con elementi poligonali ravvicinati (fig. 3). I nuclei appaiono assai grandi ricchi di granuli cromatinici; i protoplasmi mostrano un aspetto spugnoso e nei preparati bene riusciti si osservano granuli fucsinofili sparsi, spesso bene evidenti. In pineali di conigli adulti invece l'aspetto epiteliale della glandula è conservato in modo manifesto solo in alcuni punti ed anche quivi gli elementi cellulari si presentano in preda a processi verosimilmente regressivi. I granuli fucsinofili appaiono ammassati in modo assai indistinto sia intorno al nucleo, sia nell'intorno di una cellula in cui il nucleo sembra scomparso (fig. 4). Il protoplasma appare assai scarso e sembra disfarsi in granuli irregolari e poco distinti. All'infuori di questi punti in cui si osserva ancora un aspetto epiteliale assai evidente, la glandula presenta una struttura piuttosto irregolare per la disposizione stessa dei suoi elementi: un aspetto reticolato a maglie diseguali si osserva quasi dappertutto: elementi stellati con nuclei scuri intensamente colorati i cui prolungamenti appaiono irregolarmente granulari sembrano sostenere questo reticolo tra le maglie del quale si notano numerosi prodotti di disfacimento. Che queste cellule di aspetto stellato che si riscontrano con una certa frequenza anche in vicinanza di alcuni vasi rappresentano elementi nevroglici, è probabile: con nessun metodo però elettivo sia per la nevroglia fibrillare che per la nevroglia protoplasmatica, sono riuscito a metterli meglio in evidenza che con questo.

La struttura epiteliale pavimentosa che appare così distinta con questo metodo di colorazione, non si riscontra invece con altri metodi, dall'uso di alcuno dei quali però risaltano altri particolari assai interessanti. Colorando pineali di coniglio adulto col bleu di toluidina previa fissazione in alcool ed inclusione in celloidina si osserva in sezioni longitudinali come la parte centrale della glandula presenti spesso un forte diradamento degli elementi cellulari e spesso la loro scomparsa: si notano contemporaneamente quivi una quantità di prodotti di disfacimento, i quali si osservano del resto molto spesso a carico anche degli altri elementi cellulari, sotto forma di masse granulari irregolari spesso isolate e che assumono più o meno spiccatamente una tinta metacromatica.

S'incontrano poi di regola, ed in alcune pineali di coniglio in numero veramente enorme, molti corpuscoli speciali a forma ben definita, per quanto assai varia, del tutto simili a quei corpuscoli descritti per primo

da Cerletti sotto il nome di "corpuscoli perivasali". Si osservano più numerosi specialmente intorno ai vasi, in spazi linfatici ed al di sotto della capsula connettiva che avvolge la glandula, ma si trovano disseminati anche nel parenchima della glandula stessa: a volte si osservano isolati, a volte in veri accumuli: alcuni sono in diretta vicinanza di un nucleo ed in questi casi sembrerebbe che essi si formassero dal protoplasma della cellula stessa come se questo si staccasse rendendosi libero assumendo poi la forma e l'aspetto caratteristico (fig. 3). Questi corpuscoli presentano a volte una struttura finamente granulosa: altre volte appaiono invece intensamente splendenti, altre volte ancora lievemente e diffusamente colorati, opachi. Colla miscela di pironina verde di metile si tingono più e meno intensamente in rosso; appaiono però bene evidenti anche colla semplice colorazione con la ematossilina (fig. 6), presentando sempre, specialmente nelle forme a semiluna, una maggiore intensità di colorazione dalla parte della loro convessità. A volte presentano nel loro interno tre o quattro piccoli vacuoli. Non ho potuto stabilire rapporti evidenti tra la presenza e la frequenza di questi corpuscoli ed alcune condizioni sperimentali o morbose (infezioni intossicazioni, uccisione con stimoli faradici prolungati applicati alla corteccia, iniezioni di atropina, pilocarpina ecc.); essi mi sono sempre apparsi presso a poco come nel coniglio normale adulto: solo in casi di infezioni emorragiche e d'intossicazione gravi questi corpuscoli presentavano per la massima parte una forma quasi perfettamente circolare od ovalare ed una scarissima colorabilità. Sembra però che stiano in rapporto con la età degli animali stessi poichè in conigli giovanissimi mai ho potuto riscontrarne.

Sulla presenza di questi corpucoli in cervelli umani in condizioni patologiche ha richiamato l'attenzione recentemente anche Alzheimer. Riguardo alla loro natura che essi rappresentino residui di protoplasmi nevroglici (Cerletti) o veri prodotti di disfacimento (Alzheimer) è assai probabile tanto più che si osservano più numerosi ed abbondanti quando appunto l'involuzione della glandula si presenta assai avanzata.

Nella pineale di pecora adulta ed anche giovano si mette in rilievo coi metodi adatti una quantità di nevroglia fibrillare. Questa molto più ispessita alla periferia dell'organo si presenta pur tuttavia, come giustamente osserva anche la Dimitrowa, assai abbondante anche nell'interno della glandula: colorando con la ematossilina Mallory-Ribbert sezioni ottenute dal congelatore di pineali fissate nel mordente di Weigert per la nevroglia, si osserva come la maggior parte delle cellule del tessuto siano fornite di prolungamenti che vanno formando un intreccio assai fitto. I protoplasmi di queste cellule raramente mostrano un aspetto distintamente fibrillare: spesso contengono numerosi vacuoli chiari. Altre

cellule sembrano però del tutto sfornite di prolungamenti. Esaminando ad immersione sezioni montate in glicerina di pineali fissate in formolo, sezionate al congelatore e colorate con la sola ematossilina, in certi punti della sezione si osservano aggruppamenti di cellule delimitate da un fine reticolo fibrillare in cui il protoplasma granuloso è spinto a volte alla periferia, restando così delimitati degli spazi apparentemente vuoti (fig. 7). Se questo fatto sia dovuto alla azione dei liquidi fissatori oppure sia un indice di periodi diversi di attività delle cellule mi sembra non si possa in modo sicuro affermare. Certo che anche nella pecora adulta molti elementi presentano aspetto tipicamente glandulare.

Nel bove e nel vitello si notano fatti non molto diversi: nel vitello specialmente accanto a numerosi elementi nevroglici per lo più stellati e forniti di abbondanti prolungamenti, si osservano cellule che per il loro aspetto, per la forma del nucleo e per il volume del protoplasma differiscono notevolmente dalle precedenti. Queste cellule si presentano assai voluminose, di forma poligonale con nucleo eccentrico senza prolungamenti; l'aspetto epiteliale o per meglio dire epitelioide è anche in queste cellule quanto mai evidente.

Un aspetto simile si riscontra anche nella pineale del maiale: in questa però gli elementi di forma epitelioide risaltano ancora più sulle restanti cellule del tessuto, perchè presentano un volume assai maggiore che nel vitello; sono fornite di un nucleo relativamente piccolo quasi sempre eccentrico. Con nessun metodo per la dimostrazione della nevroglia sono riuscito a mettere in evidenza in questi elementi dei prolungamenti o una struttura fibrillare.

Particolare interesse non offre dal lato istologico l'epifisi del cavallo, del cane e del gatto. Anche in questi animali però, per quanto adulti, accanto ad abbondante nevroglia protoplasmatica e fibrillare si riscontrano sempre elementi che per il loro aspetto caratteristico ritengo non possano con gli elementi nevroglici stessi in alcun modo identificarsi.

Nell'uomo la pineale presenta aspetto assai diverso, a seconda che si esamini nel neonato o nell'adulto. Nell'adulto gli elementi cellulari, almeno nella parte periferica dell'organo, si presentano ancora assai bene conservati e mostrano una disposizione assai regolare: i limiti dei protoplasmi appaiono però assai indistinti: i nuclei contengono spesso nel loro interno come dei corpi inclusi assai simili per l'aspetto e per alcune proprietà tintoriali ai corpuscoli calcari: non si dissolvono però come questi nei liquidi decalcificanti.

Nel neonato invece e nel feto quasi a termine gli elementi cellulari presentano un aspetto assai diverso per forma e per disposizione e per minute particolarità di struttura di quello che si osserva nell'adulto. Una

descrizione dettagliata del reperto istologico della pineale dell'uomo nei vari periodi della vita fetale ed extrauterina sarà argomento di una prossima pubblicazione.

In alcune ricerche sperimentali ho cercato anche stabilire se in seguito alla castrazione si verificassero nella pineale modificazioni apprezzabili dal lato istologico. Pineali di diversi conigli castrati quando già i testicoli erano scesi nello scroto esaminate a diversa distanza di tempo dall'epoca della castrazione non mostrarono tra di loro diversità istologiche apprezzabili. Senza fermarmi in inutili particolari di descrizione dirò che questo eventuale rapporto non ho potuto minimamente riscontrare anche in altri animali adulti da me esaminati (montone, bove, maiale, cappone).

Voglio ora accennare ad alcuni tentativi di estirpazione della pineale da me eseguiti in conigli assai giovani. L'unico animale su cui mi è sembrato potersi tentare questa operazione è stato il coniglio. Alle difficoltà della tecnica relativa a questa operazione già accennava Staderini in un suo studio in cui determinava in modo esatto la topografia della pineale nel coniglio stesso ed in altri animali. Queste difficoltà sono determinate appunto dalle connessioni che la glandula assume alla sua base col seno trasverso nel quale si trova per così dire incastrata. Nei miei tentativi aggredivo la pineale di lato; dopo avere praticato una breccia piuttosto ampia di forma rettangolare nelle ossa parietale ed occipitale sollevavo le meningi ed abbassando con una piccola spatola l'emisfero cerebrale, afferravo con una pinza la glandula stessa che poi strappavo. Molto raramente però l'operazione riesce in modo soddisfacente sia perchè la pineale non viene asportata completamente, sia perchè a volte viene asportata insieme alla tela e ad ambedue i plessi dei ventricoli laterali, sia ancora perchè l'emorragia che si determina inevitabilmente è spesso infrenabile e mortale. Di 11 conigli operati con questo metodo 2 soli ho potuto mantenere in vita assai a lungo: nel 1° di essi però l'estirpazione non era avvenuta in modo completo. Ambedue presentarono poco tempo dopo l'operazione fenomeni di cachessia con dimagramento notevole dai quali il primo si rimise relativamente presto, (dopo circa 15 giorni), il secondo (con estirpazione completa) assai più tardi (un mese e mezzo circa) e mai completamente, perchè rimase, per quanto mostrasse un accrescimento di peso lento ma progressivo, di peso sensibilmente inferiore al 1° ed agli animali di controllo fino alla morte avvenuta per cause non precisabili 4 mesi circa dopo l'operazione. Essendo due femmine furono ripetutamente messe col maschio senza che avvenisse la fecondazione.

L'autopsia della coniglia morta non rilevò nulla di notevole: la coniglia tuttora vivente presenta un aspetto perfettamente normale, ma non

si è mostrata fino ad ora atta alla procreazione, per quanto risieda a permanenza con un maschio.

Ho voluto citare queste due osservazioni che per quanto isolate e tali da non poter trarre da esse per ora delle conclusioni, potrebbero pur tuttavia avere un certo valore quando venissero appoggiate da altre osservazioni concordi. Esse non collimerebbero però con quelle ottenute recentemente da Exner.

Da qualche tempo ho operato diversi altri conigli molto giovani, ricorrendo però ad una tecnica diversa da quella precedentemente descritta, aggredendo cioè la pineale direttamente mediante il termocauterio attraversando completamente con questo la sostanza ossea ed anche il seno venoso e tentando così di causticare completamente anche la pineale: su queste ultime esperienze riferirò, se sarà il caso, in seguito.

In seguito alle presenti ricerche mi sembra per ora potersi affermare che la struttura glandulare della pineale, bene evidente negli uccelli ed anche in alcuni mammiferi specialmente giovani (cavia, coniglio), non possa esser negata in modo assoluto anche in altri mammiferi.

Dopo un rapido periodo evolutivo in cui questa glandula manifesta indubbiamente la sua maggiore attività essa va incontro a fatti regressivi bene evidenti anche dal lato istologico.

Rapporti evidenti tra l'asportazione delle glandule sessuali e modificazioni successive della pineale non si verificano negli animali adulti.

Sugli effetti della mancata funzione di quest'organo in seguito alla sua estirpazione, nulla ancora di sicuro mi sembra si possa affermare.

Pisa, Giugno 1910.

Spiegazione della tavola.

Tutte le figure vennero riprodotte per mezzo di camera lucida Koristka.

Fig. 1. Da una pineale di galletto: la figura dimostra la disposizione acinosa della glandula, con spazi lacunari nell'interno degli acini. Fissazione formolo. — Flemming: Colorazione colla fucsina soltanto. Piccolo ingrandimento. — Microscopio Koristka. — Oc. 3, Ob. a secco 5.

Fig. 2. Rappresenta per metà uno di questi spazi lacunari, circondato da cellule epiteliali: nell'interno di questi spazi numerose sfere di cui risalta soltanto la parete. — Fissazione e colorazione come per la fig. 1. — Oc. 4 comp., Ob. Immers. $^1/_{15}$.

Fig. 3. Rappresenta la struttura epiteliale della pineale di un coniglio giovanissimo: disposiz. norm. dei granuli fucsinofili nell'interno delle cellule. — Fissazione come per le figg. precedenti. — Colorazione con fucsina acida e Lichtgrün. — Oc. 4 comp., Ob. Immers. $^1/_{15}$.

Fig. 4. Da un coniglio adulto. — Diversa disposizione dei granuli fucsinofili ed aspetto diverso dei protoplasmi. Stessa colorazione della figura precedente: uguale ingrandimento.

Fig. 5. Da un coniglio adulto. — In vicinanza di un vaso. Numerosi corpuscoli perivasali. — Colorazione col bleu di toluidina. — Oc. 4, Ob. $^1/_{15}$.

Fig. 6. Gli stessi corpuscoli perivasali come si presentano colla semplice colorazione con l'ematossilina.

Fig. 7. Da una pineale di pecora piuttosto giovane: aspetto nettamente epiteliale di un gruppo di cellule in prossimità della parte distale della glandula. Fissazione formolo — sezioni al congelatore — colorazione colla ematossilina soltanto, montando il preparato in glicerina. — Oc. 4, Ob. $^1/_{15}$.

Bibliografia.

Alzheimer, Histologische und histopathologische Arbeiten, 1910, Bd. III, Heft 3.

Cajal, Histologie du système nerveux de l'homme et des vertébrés. T. II, 1911.

Cerletti, Sopra speciali corpuscoli perivascolari nella sostanza cerebrale. Riv. sperim. di Freniatria 1907.

Cionini, Sulla struttura della glandola pineale. Riv. sperim. di Freniatria 1885—1886.

Cyon, Les functions de l'Hypophyse et de la Glande pineale. Revue Neurologique 1907.

Cruvelhier et Sée, Traité d'Anatomie descriptive.

Darkschewitsch, Zur Anatomie der Glandula pinealis. Neurol. Zentralbl. 1886. vol 5, p. 29.

Dimitroxa, Recherches sur la structure de la Glande pinéale chez quelques mammiféres. Le Névraxe 1901. vol 2, p. 257.

Ellenberger, Vergleichende Histologie der Haussäugetiere. 1887. p. 727.

Exner und Boese, Über experimentelle Exstirpation der Glandula pinealis. Neurol. Zentralbl. 1910. Also: Deutsch. Zeitschr. f. Chirurg., vol 107, p. 182.

Frankl-Hochwart, Über Diagnose der Zirbeldrüsentumoren. Deutsche Zeitschrift für Nervenheilkunde 1909. vol 37, p. 455. (Also Wien. Med. Wochschr, vol 60, 1910, p. 505.)

Galeotti, Studio morfologico e citologico della volta del diencefalo in alcuni vertebrati. Riv. di patologia nerv. e mentale 1907.

Gutzeit, Ein Teratom der Zirbeldrüse. Inaug.-Disser. Königsberg 1896.

Henle, Handbuch der systematischen Anatomie des Menschen. 1887.

Marburg, Zur Kenntnis der normalen und pathologischen Histologie der Zirbeldrüse. Arbeiten aus dem Neurologischen Institute. Wien. 1909.

Meinert, Strickers Handbuch der Lehre von den Geweben. Leipzig.

Mihalcowics, Entwickelungsgeschichte des Gehirns. 1877.

Oestreich und Slawik, Riesenwuchs u. Zirbeldrüsengeschwulst. Virchows Archiv f. Path. Anat. u. Physiol., 1890. 1899, 4

Ogle, Sarcom of pineal body. Transactions of the pathol. soc. of London 1898, vol 50, p. 6.

Pellizzi, La sindrome epifisaria "macrogenitosomia precoce". Riv. It. di Neurop. Psichiatria ed Elettroterap. 1910, vol. III.

Staderini, Intorno alla glandula pineale dei mammiferi. Monit. Zool. It. 1897, vol 8, p. 241.

Van Gehuchten, Anatomie du système nerveux de l'homme. 1906.

Weigert, Beiträge zur Kenntnis der normalen menschlichen Neuroglia. 1895.

The papers by Gutzeit and by Pellizzi are now in the Library of the Royal College of Surgeons, London.

(See back of this page for references to the histology of [illegible] 1910)

ry full review of the pineal body
T. Kidd's review in the "Review of Neurology and Psychiatry"
r January & February 1913, vol 11, pp 1. and 55.

---

logical work since 1910 on the Pineal:—

. KRABBE., "Nouv. Iconogr. d. l. Salpêtrière", vol 24, p 257, 1911.

E. JORDAN., "Anatomical Record", vol 5, 1911, p. 325. (Opossum.)
Amer. Journ. of Anat., vol 12, 1911, p. 249. (Sheep.)

. Biondi., "Zeitschr. f. d. ges. Neurol. u. Psychol.", vol 9, H1., 1912.

Funkquist., "Anat. Anzeiger.", vol 42, p. 111, 1912.

. ACHÚCARRO and J. M. SACRISTÁN., (a paper in Spanish)
"Trab. del Laborat. Biológicas d. l. Univ. de Madrid.",
TOMO X, Junio 1912. (Man, ox, sheep.)
(This paper is now in the Library of the Royal College of Surgeons, London.)

In Kidd's review on the pineal body (1913), all these author's works, except no. 5, are abstracted.)

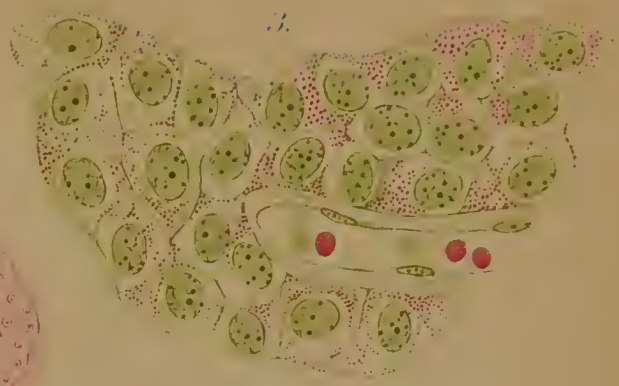

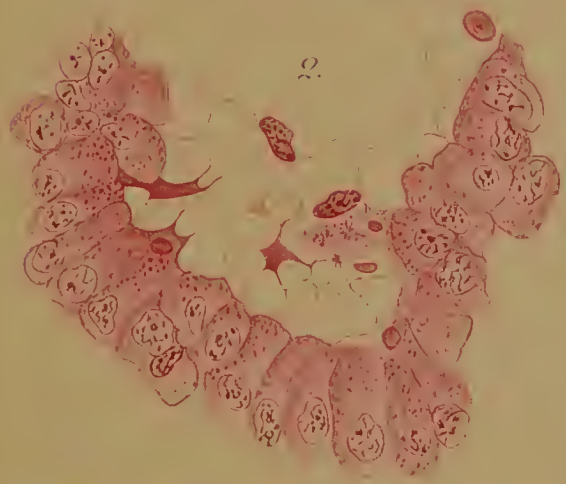

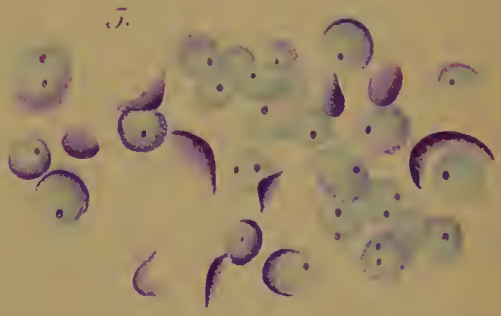

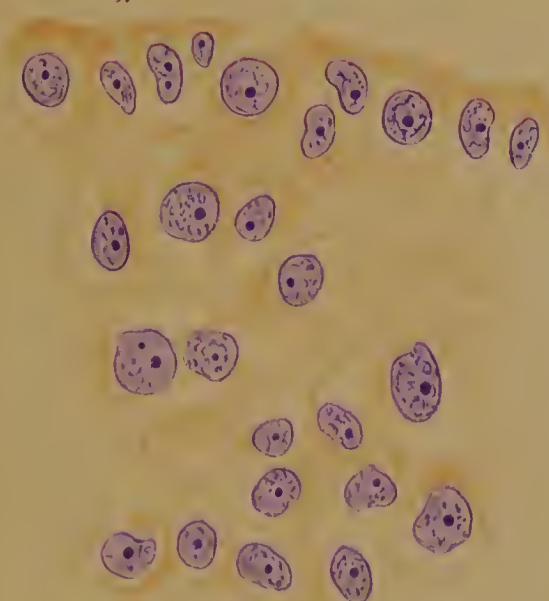

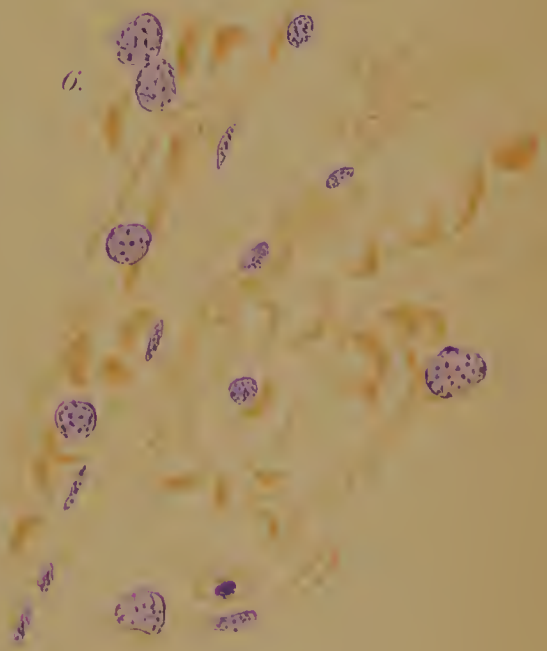

Sarteschi dip.

Dr. Werner Klinkhardt, Leipzig.

ROYAL COLLEGE OF SURGEONS OF ENGLAND
15 JAN 14
LIBRARY